

## DUREREA VULVARĂ CRONICĂ. PREZENTARE DE CAZ CLINIC

SMĂRĂNDIȚA ELENA COTARCEA\*, MARCELA JIFCU\*\*, LILIANA NOVAC\*\*\*,  
SIMONA MARINOAIĆ\*\*\*\*

Craiova

### Rezumat

Percepută frecvent ca o problemă de psihiatrie, starea de disconfort cronic al regiunii vulvare, având o simptomatologie clinică redusă, este frecvent asociată cu termenul de "vulvodinie".

**Caz clinic.** Pacienta noastră în vârstă de 29 de ani, din mediul urban, prezenta de 2 ani un istoric de vulvodinie fără semne clinice locale. Am investigat acest sindrom cu ajutorul citologiei vulvo-vaginale, vulvoscopiei, examenului histologic, serologiei virale, deasemenea.

**Rezultate.** Consultația interdisciplinară indică vestibulită cronică asociată cu micropapulomatoză labială (MPL) datorată anumitor tipuri de HPV. După 4 luni de tratament s-a constatat un episod de herpes genital și de vulvovaginită candidozică. Timp de 8 luni examenul genital a indicat plăci albe- sidefii, netede și bine delimitate, care afectau glandul clitorisului, labia mică, foseta posteroară și perineul. Aspectul clinic sugera o distrofie vulvară.

**Discuții.** În această prezentare de caz intenționăm o aprofundare multidisciplinară pentru a da un suport fizic anumitor cazuri de vulvodinie, frecvent asociate cu un disconfort psihologic.

**Cuvinte cheie:** "vulvodinie", infecție HPV, distrofie vulvară.

### Summary

Chronic vulvar discomfort due to paucity of clinical signs is often associated with the term "vulvodinia", perceived as a psychiatric problem.

**Case report.** A 29-year-old female patient presented for a 2-year history of vulvodinia, without any pathologic vulvar aspects. We investigated this syndrome by means of vulvar cytology, vulvoscopy, histology and ViraPap, too.

**Results.** Our interdisciplinary consultation indicates that vulvar vestibulitis syndrome co-exists with micropapillomatosis labialis (MPL), due to certain types of HPV. A herpes simplex episode occurred 4 months after therapy and recurrent vulvovaginal candidiasis, too. During a period of 8 months, clinical examination showed whitish shiny plaques smooth and well-demarcated, that affected the clitoral hood, labia minora, the posterior fourchette and perineum. The clinical picture suggested a vulvar dystrophy.

**Discussions.** In this case report we intend a multidisciplinary approach to give a physical support to certain cases of vulvodinia, often associated with an expression of a psychological discomfort.

**Key words:** "vulvodinia", HPV infection, vulvar dystrophy.

DermatoVenerol. (Buc.), 52: 213-216

\* Clinica de obstetrică-ginecologie, Spitalul Clinic „Filantropia”, Craiova.

\*\* Ambulatoriul de specialitate, Spitalul Clinic „Filantropia”, Craiova.

\*\*\* Clinica de obstetrică-ginecologie, U.M.F. Craiova.

\*\*\*\* Policlinica „Helios Medica”, Craiova.

## Introducere

*Durerea vulvară*, percepută ca senzație de prurit sau de arsură locală înainte sau după perioadele menstruale, rămâne încă o problemă diagnostică.

Termenul de *"vulvodinie"* sau de *"sindrom de arsură vulvară"* a fost introdus în anul 1983 de către Societatea internațională pentru studiul bolilor vulvo-vaginale (ISSVD), prin care se definea starea de discomfort cronic de la nivelul regiunii vulvare, nefiind însoțită de semne fizice de anormalitate și fără o cauză aparentă (8). Această situație descrie *"vulvodinia esențială"* la un procent semnificativ de paciente. Ea poate fi rezultatul unei sensibilizări neuronale periferice sau centrale, mult mai rar un sindrom dureros cronic în cadrul unor tulburări psihiatrice primare (4, 7).

În practică, se descriu două entități majore: *"vestibulita"* și *"vulvodinia disesteziică"*. Prima definește un *sindrom dureros cronic al femeilor tinere* caracterizat prin dispareunie, sensibilitate vestibulară la atingere ușoară și eritemul mucoasei vestibulare. *"Vestibulita"* a fost descrisă în anul 1880 ca *"hiperestezie vulvară"* și asociată unui teren psihosomatic cuasinormal și/sau stărilor episodice de anxietate. Unele dintre aceste femei pot prezenta câteva papule sifidei, vizibile cu ochiul liber pe fețele interne ale labiei mici și la nivelul părții posterioare a vestibulului vulvar, având reacție acetoalbă nespecifică (după pensulări cu acid acetic 5%, suprafața papulelor se albește), deși nu este asociată o infecție cu HPV (8, 11, 12). Sunt autori care propun ca aspectul descris de *"papilomatoza vestibulară"*, cuasinormal și de obicei asimptomatic, să fie exclus din categoria vulvodiniei. (2, 4, 7).

*"Vulvodinia disesteziică"* este o durere vulvară difuză, adesea spontană, și care poate fi agravată de atingerea locală. Ea apare mai frecvent la femeile aflate în post-menopauză, care adesea nu mai au activitate sexuală și evoluează recent pe un teren depresiv primar sau secundar unei dureri cronice (2, 4, 8).

Autori din circuitul internațional consideră neclară limita dintre *"vestibulita"* și *"vulvodinia disesteziică"*. În anul 1999 ISSVD (International Society for the Study of Vulvovaginal Diseases) a recunoscut necesitatea schimbării nomenclaturii, pentru a răspunde clasificării sindromului dureros cronic general. Termenul de *"vulvodinie diseste-*

*zică"* definește o durere vulvară difuză, permanentă și apărută spontan. Durerea declanșată la simpla atingere a fost etichetată, în funcție de localizare, ca *"vestibulodinie"*, *"clitoridinie"*, etc. (2, 8, 11). Sunt autori care nu exclud, totuși, rolul infecției cu papilomavirusuri, și importanța depistării unor leziuni precanceroase subiacente în etiopatogeneza sindromului dureros cronic vulvar (3, 7, 13).

Tratamentul este nestandardizat. Pacientele cu disfuncții psihosexuale de lungă durată, dacă sunt confirmate, sunt etichetate cu patologie psihiatrică și tratate în clinicile de profil (12).

## Caz clinic

Pacienta în vârstă de 28 ani, nefumătoare, din mediul urban, având un istoric vulvar prurigen de aproximativ 2 ani, s-a prezentat pentru eritem labial intermitent și pusee repetate de condilomatoză genitală pseudoepiteliomatoasă (Fig. 1) și confirmată histologic (Fig. 2). După o perioadă de 4 luni de la instituirea tratamentului topic cu soluție de acid acetic în concentrație de 70% pentru condilomatoza, tânăra a prezentat primul episod eruptiv de herpes genital. (Fig. 3).

Anamneza țintită și examinările clinice din ultimele 6 luni indicau prezența *Candidei albicans* în exudatul vaginal, modificări de tip inflamator și displazic la examinările citologice, precum și anomalii hormonale: scăderea nivelurilor FSH-ului (în ziua a 14-a: 0,209 mU/ml, de la 4,7 mU/ml). Reacții negative pentru markerii virali hepatitici.

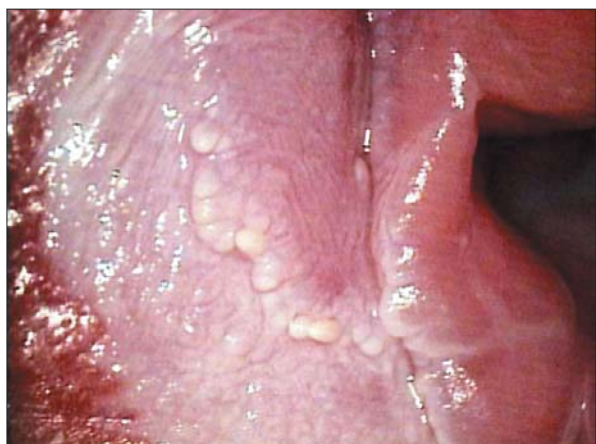

Fig. 1: Aspect vulvoscoptic sugestiv pentru infecția cu HPV: leziuni acetoalbe vestibulare în "fulgi de nea"; vase punctiforme și prelungiri digitiforme pe fața internă a epitelului labial și vestibulului vulvar.

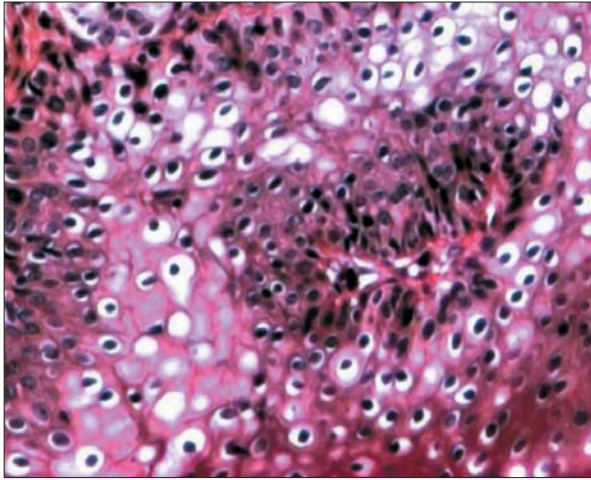


Fig. 2. (HE, Ob. 20x): Hiperplazie malpighiană asociată cu papilomatoză; Koilocitoza focală în malpighianul superior.

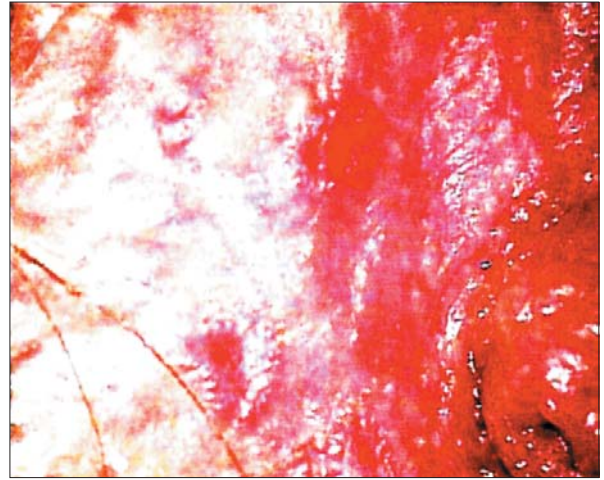


Fig. 3: Herpes genital primar. Aspect vulvosopic.

## Discuții

Termenul de *“vulvodinie”* descrie un *sindrom multifactorial ce determină un discomfort cronic în regiunea vulvară, exprimat printr-o senzație de arsură, mai rar de prurit sau dureri locale și dispareunie* (4, 8, 11). Sunt autori care consideră *vulvodinia* ca fiind expresia unui *dermografism simptomatic* (6).

În încercarea noastră de a găsi o explicație unei dureri vulvare cronice la o femeie tânără cu istoric variabil de infecție cu HPV, am folosit posibilitățile investigative accesibile și o colaborare interdisciplinară adecvată situației clinice.

S-a instituit tratament general și topic specific pentru vaginita candidozică, erupția herpetică și pentru asanarea florei de suprainfecție genitală. Dereglările hormonale au făcut obiectul colaborării cu medicul endocrinolog. În timpul și după 3 luni de la instituirea tratamentului etiopatogenic și simptomatic, examinările clinice și vulvoscopice repetate au indicat leziuni vulvare de tip displazic. (Fig. 4). Examenul histologic al leziunii prelevate, după efectuarea testului Collins, a evidențiat keratinizare precoce, prezența celulelor *“diskeratozice Darier”*, sugestive pentru infecția cu HPV; atipie celulară de tip scuamos, fără invazia 1/3 inferioare a epitelului (Fig. 5).

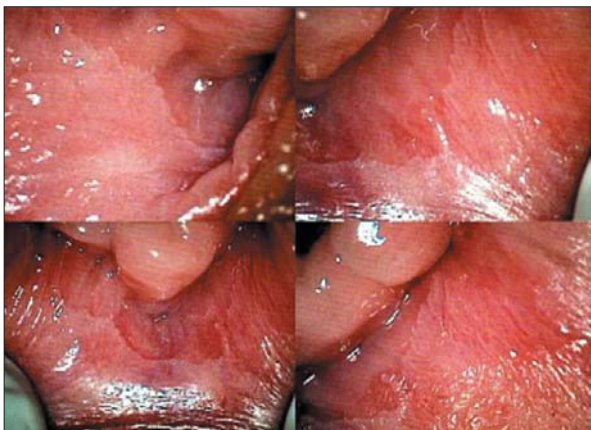


Fig. 4: Pete albe, palide și atrofice, bine delimitate pe pereții vestibulului vulvar.

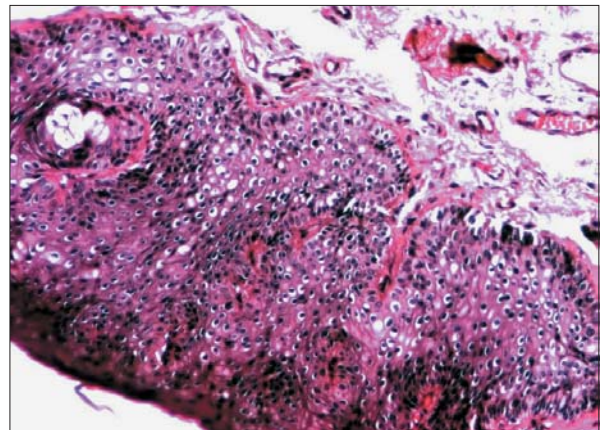


Fig. 5: (HE, Ob.10x): Aspect histologic de neoplazie intra-epitelială vulvară.

Luându-se în considerare vârsta pacientei, s-a efectuat tratamentul excizional al leziunii displazice, urmat de chimioterapie topică cu agenți antimitotici (5-fluorouracil) în aplicații bicotidiene timp de 8 săptămâni. Controlul histologic post-terapeutic a indicat un răspuns favorabil, cu dispariția leziunilor vulvare de tip displazic.

## Concluzii

Este cert faptul că trebuie luate în considerare semne și simptome nespecifice din regiunea vulvo-vaginală. Acestea pot masca o patologie pe cât de rară, pe atât de agresivă prin evoluția perfidă, cu posibile recidive post-terapeutice.

Sunt autori care nu exclud rolul infecției cu HPV în determinarea unei "boli multifocale" la nivelul tractului genital feminin și a unei patologii preneoplazice asociate (7, 10, 13).

## Bibliografie

1. Audisio, T., M.D., Zarazaga, J., Vainer, O. – A Classification of Vulvosopic Findings for Clinical Diagnosis. *Journal of Lower Genital Tract Diseases*; Jan. 1999; vol. 3; no. 3; 1-18 (12); Blackwell Publishing.
2. Bergeron, S., Binik, Y.M., Khalife, S., Pagidas, K. – Vulvar Vestibulitis Syndrome. A critical review. *Clin. J. Pain*, 1997; 13: 27-42.
3. Bucur, Gh., Marcela Jifcu, Ileana Răileanu – Probleme de actualitate privind infecțiile genitale cu VPU. *Rev. Dermato-Venerol. (Buc.)*, vol. XXXV, nr. 1/ 1990; 67-78.
4. Jifcu Marcela – Boli cu specific feminine. *Dermatoze cu impact genital*. Ed. Teora, Buc., 2000; 55-9.
5. Jifcu Marcela – Neoplazia intraepiteliala vulvara (VIN). Aspecte histopatologice. *Rev. Dermato-Venerol. (Buc.)*, vol. 50, nr. 4/ 2005; 287-93.
6. Lubbe, J., Valiton, A., Pedrazetti, P., Arechalde, A., Harms, M. – Vulvodynie et dermographisme. *Ann. Dermatol. Venereol.*, 2000; 127: 377-9.
7. McKay, M., Frankman, O., Benson, J.H., Lecart, C., Micheletti, L., Ridley C.M. et al. – Vulvar vestibulitis and vestibular papillomatosis. Report of the ISSVD Committee on Vulvodynia. *J. Reprod. Med.* 1991; 36: 413-5.
8. M. Moyal-Barracco – Vulvodynie: probleme de definition. *Ann. Dermatol. Venereol.*, 2001; 128: 762-7.
9. Nylander Lundqvist E., Hopfer, P.A., Olofsson, J.I., Sjöberg, I. – Is vulvar vestibulitis an inflammatory condition? A comparison of histological findings in healthy women. *Acta Derm. Venereol. (Stockh)* 1997; 77: 319-22.
10. Perniciaro, C., Bustamante, A.S., Gutierrez, M.M. – Two Cases of Vulvodynia with Unusual Causes. *Acta Derm. Venereol. (Stockh.)*, 1993; 73: 227-8.
11. Ridley, C.M. – Vulvodynia: evolution of classification and management. *J. Eur. Acad. Dermatol. Venereol.* 1996; 7: 129-34.
12. Van Lankveld, JJDM, Weijendorg, P.T.M., Ter Kuile, M.M. – Psychologic profiles of and sexual function in women with vulvar vestibulitis and their partners. A critical review. *Clin. J. Pain* 1997; 13: 27-42.
13. Walker, F., Borne, H., Darait, E. – La Lettre du Gynecologue, no. 268, Janvier 2002, 21-6.