

CONSIDERAȚII ASUPRA UNUI CAZ DE TINEA CORPORIS - FORMA GENERALIZATĂ

SIMONA ROXANA GEORGESCU*, MĂDĂLINA ELENA AVRAM*, ANCA IRINA AGAVRILOAEI*,
MIHAELA TAMARA COSTACHE**, V. BENEĂ*

București

Rezumat

Tinea corporis reprezintă dermatofizia pielii glabre de pe trunchi și membre, constituind 11-13% din dermatofizii.

Dintre dermatofizii care cauzează tinea corporis cei mai comuni sunt Tr. mentagrophytes, Tr. Rubrum și M. Canis.

Descriem cazul pacientului M.C., sex masculin, în vârstă de 60 ani internat în clinica noastră cu suspiciunea de parapsoriasis prezentând o erupție generalizată de tip eritemato-scuamos, ușor pruriginoasă, localizată la nivelul trunchiului și membrelor. Pacientul relatează debutul leziunilor în urmă cu mai mulți ani iar în urmă cu câteva luni a fost diagnosticat cu parapsoriasis, fiindu-i administrat tratament corticoterapic. În urma corticoterapiei leziunile s-au înmulțit și s-au generalizat.

Investigațiile de laborator sunt în limite normale exceptând serologia pentru sifilis care a fost intens pozitivă.

Examenul micologic efectuat constată prezența de filamente miceliene la nivelul trunchiului și membrelor, îndreptându-ne astfel spre diagnosticul tinea corporis (forma generalizată), ulterior pacientul având evoluție favorabilă sub tratament antifungic pe cale generală (ketoconazol 2 tb pe zi).

Cuvinte cheie: tinea corporis, parapsoriasis, examen micologic.

Summary

Tinea corporis refers to all dermatophytoses of the glabrous skin of the trunk and members, representing 11-13% from dermatophytoses.

Although any dermatophyte can cause tinea corporis, the most common causes are Tr. mentagrophytes, Tr. rubrum and M. canis. We describe the case of a 60-year-old male patient who has been hospitalized in our clinic under the suspicion of Parapsoriasis, with an erythematous, scaly and pruriginous eruption on the trunk and members. The patient has a many years history of this eruption and several months prior was diagnosed with Parapsoriasis. He was treated with systemic steroids and after this therapy the eruption rapidly worsened and enlarged

Laboratory work-up were within normal limits, except the serological testing for syphilis that was intensely positive.

The mycological findings show many myceliums (Tr. rubrum) on the trunk, members and nails so we have considered that is a case of a generalized tinea corporis, the subsequent evolution of the patient was very favorable with the oral antifungicals (Ketoconazol 400mg daily for several months).

Keywords: tinea corporis, parapsoriasis, mycological findings.

DermatoVenerol. (Buc.), 52: 29-32

* Spitalul Clinic de Dermato-Venerologie „Prof. Dr. Scarlat Longhin” București.

** Spitalul Municipal Timișoara.

Introducere

Tinea corporis reprezintă dermatofitia pielii glabre de pe trunchi și membre, produsă prin invazia și proliferarea fungilor în stratul cornos și constituie 11-13% din dermatofitii.

Afecțiunea este provocată de un mare număr de dermatofiți. Cele mai multe cazuri sunt produse de specii de origine animală; dintre dermatofitii frecvenți întâlniți enumerăm: *Tr. Mentagrophytes*, *Tr. Rubrum*, *M. Canis*.

În afară de sursa animală, infecția pe pielea glabră mai poate proveni din extinderea unei *Epidermofitii* plantare, a unei onicomicoze sau a unei pilomicoze.

Din punct de vedere clinic îmbracă 2 forme cu aspecte deosebite:

1. forma uscată - 70% cazuri - care se manifestă cu plăci sau placarde eritemato-scuamoase;
2. forma inflamatorie sau veziculoasă - cu vezicule și/sau pustule la nivelul zonelor afectate.

Tinea corporis este poate cea mai benignă infecție fungică, complicațiile fiind rare. Chiar dacă există posibilitatea vindecării spontane, netratată la timp afecțiunea se poate generaliza.

Caz clinic

Prezentăm cazul pacientului M.C., de sex masculin în vârstă de 60 ani, din mediul urban, care se internează în Clinica de Dermatologie „Prof.Dr. Scarlat Longhin” pentru o erupție generalizată alcătuită din leziuni eritemato-scuamoase, cu contur circinat, moderat pruriginoasă, însoțită de modificări unghiale la nivelul mâinii, bilateral.

Din istoricul bolii se evidențiază faptul că leziunile au debutat în urmă cu mai multi ani, la acel moment bolnavul urmând tratament cu Nizoral, cu remiterea parțială a simptomatologiei.

În urmă cu câteva luni se adresează unui serviciu de dermatologie prezentând la nivelul trunchiului câteva leziuni eritemato-scuamoase, pruriginoase și este diagnosticat un parapsoriasis. Pacientului i s-a administrat corticoterapie în urma căreia leziunile s-au înmulțit și ulterior s-au generalizat.

AHC și APP nu oferă date semnificative.

Examenul obiectiv la internare a fost în limite normale.

Examenul dermatologic evidențiază o erupție generalizată alcătuită din leziuni eritemato-scuamoase, dispuse în plăci și placarde bine delimitate, cu contur circinat, centrul mai palid și periferie eritematoasă cu scuamă, la nivelul trunchiului și membrelor (fig. 1, 2). Erupția este însoțită de prurit moderat.

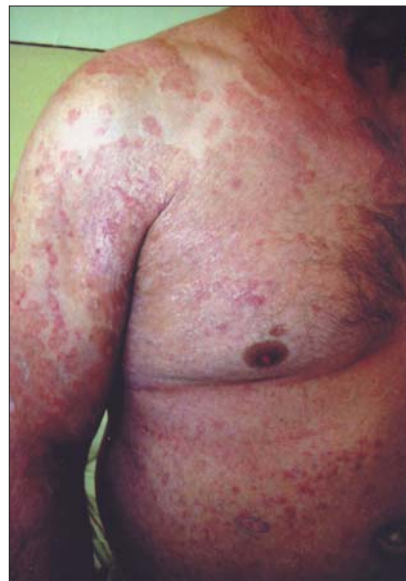

Fig. 1. Tinea corporis – leziuni eritemato-scuamoase pe trunchi și membrele superioare

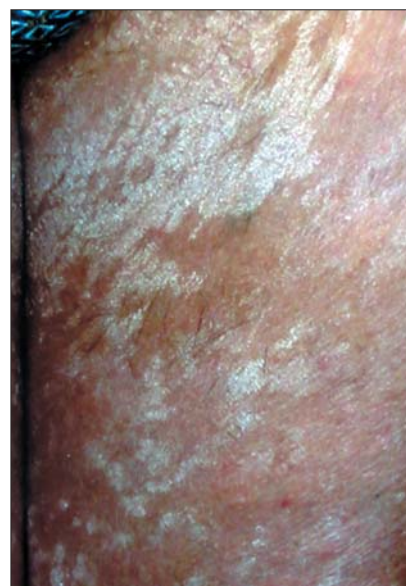


Fig. 2. Tinea corporis – leziuni eritemato-scuamoase la nivelul coapselor

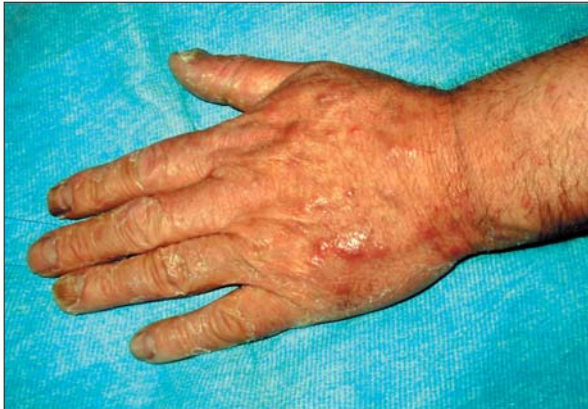

Fig. 3. Afectare unghială

De asemenea, unghiile de la ambele mâini sunt îngroșate, hiperkeratozice, cu depozit subunghial (fig. 3).

S-au efectuat:

- probe uzuale care au evidențiat leucocitoza,
- probe imunologice - CIC crescute (77 UF),
- serologie sifilis - VDRL și TPHA intens pozitiv.

Menționăm faptul că pacientului i s-a efectuat o biopsie cutanată, anterior internării în Clinica noastră. Examenul histopatologic al fragmentului cutanat biopsiat evidențiază doar un discret infiltrat inflamator cronic dispus cu preponderență în jurul vaselor din dermul superficial.

Examenul micologic efectuat la nivelul unghiilor, mână și picior bilateral, trunchiului, membrilor superioare și inferioare relevă numeroase filamente miceliene. La cultură s-a pus în evidență prezenta *Tr. Rubrum*.

S-au pus în discuție următoarele diagnostice diferențiale: parapsoriasis, eczematide, sifilis secundar. Diagnosticul diferențial al tineeii corporis mai include: dermatita seboreică, psoriasis, lichen simplex, eczema numulară, pitiriazis rozat, candidoza, pitiriazis versicolor.

Tratamentul dermatofitiilor se face topic și/sau sistemic în funcție de:

- a) localizarea leziunilor,
- b) tipul de leziune (cele inflamatorii se tratează de obicei sistemic),
- c) extinderea leziunilor (pentru leziunile care afectează o suprafață cutanată importantă, tratamentul local poate fi insuficient).

Principalele clase de antifungice sunt:

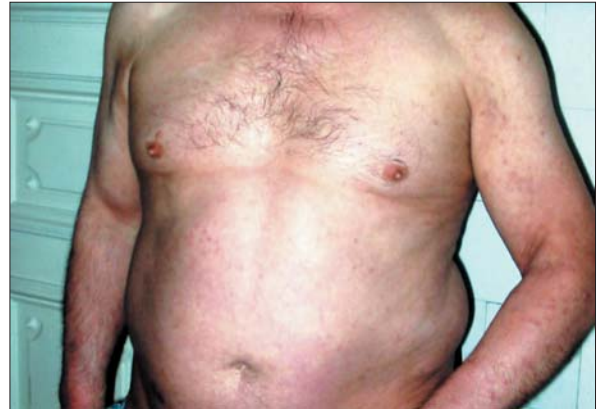

Fig. 4

- Poliene (Nistatin),
- Imidazoli (Clotrimazol),
- Triazoli (Itraconazol),
- Alilamine (Terbinafina).

Tratamentul antimicotic topic se aplică în cazul majorității antimicoticelor de 1-2 ori/zi timp de 4-6 săptămâni, iar cel sistemic în medie 3-4 săptămâni.

În acest caz s-a administrat Ketoconazol p.o. 2 tb/zi și Clotrimazol unguent, cu evoluție favorabilă. După 11 zile de tratament leziunile erau în curs de remisiune (fig. 4, 5).

De asemenea s-a început terapia sifilisului conform schemei M.S. și formei clinice de boală.

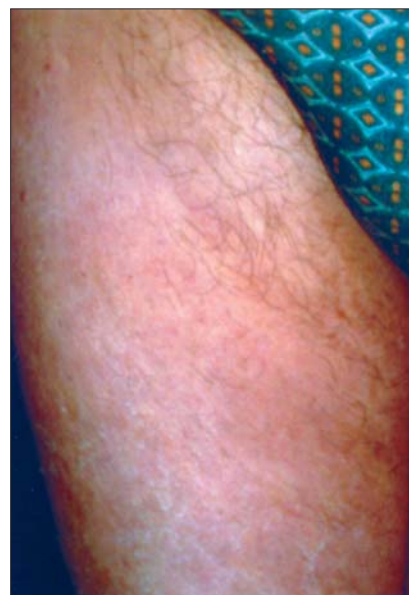

Fig. 5. Aspectul leziunilor după 11 zile de tratament

Concluzii

Am considerat oportună prezentarea acestui caz datorită problemelor de diagnostic diferențial întâlnite.

Primul diagnostic care a intrat în discuție a fost cel de parapsoriazis, acesta fiind și diagnosticul prezumtiv la internare. Atât rezultatul biopsiei cât și evoluția nefavorabilă sub tratament coticoterapic infirmă diagnosticul. Serologia pentru sifilis fiind intens pozitivă, leziunile pot fi interpretate ca leziuni specifice sifilisului secundar.

Examenul micologic coroborat cu evoluția favorabilă sub tratament antimicotic, precum și istoricul de extindere rapidă a leziunilor sub corticoterapie, certifică diagnosticul de TINEA CORPORIS (forma generalizată).

Intrat în redacție: 20.3.2007

Bibliografie

1. Braun-Falco O., Plewing G., Wolff H.H., Burgdorf W.H.C. – *Dermatology*, Springer Verlag 2000.
2. Bucur Ghe. – *Boli dermatovenerice, Enciclopedie*. Ed. Medicală Națională 2002.
3. Diaconu J.D., Coman O.A., Benea V. – *Tratat de terapie dermatovenerologică*, Ed. Medicală Românească 2002.
4. Dimitrescu Al. – *Dermatologie*, Ed. Medicală Națională 2002.
5. Fitzpatrick TB., Ersin Az., Wolff K., Freedberg IM., Austen KF. – *Dermatology in general medicine*, McGraw-Hill 1993.
6. Forsea D. – *Compendiu de dermatologie și venerologie*, Ed. Tehnică 1998.
7. Rook A., Wilkinson D.S., Ebling F.J. – *Textbook of dermatology*, Blackwell Scientific Publications 1998.
8. Saurat J. H., Laugier P., Grosshans E., Lachapelle J.M. – *Dermatologie et venerologie*, Paris 1990.
9. Țolea I. – *Dermatologie clinică*, Ed. Scrisul Românesc 2000.